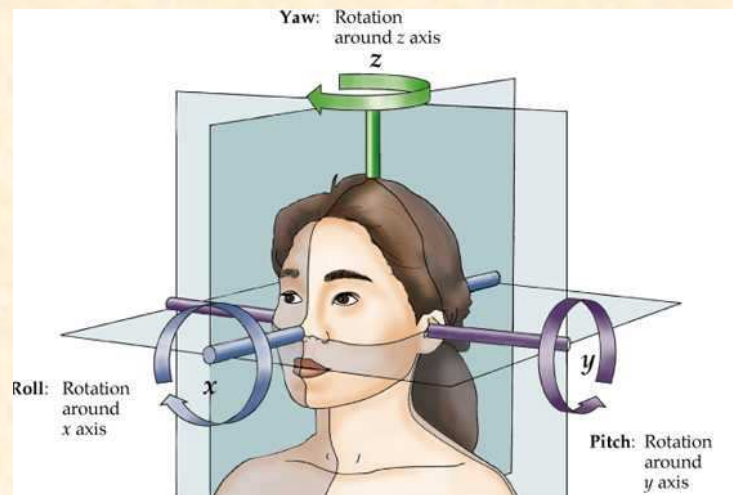
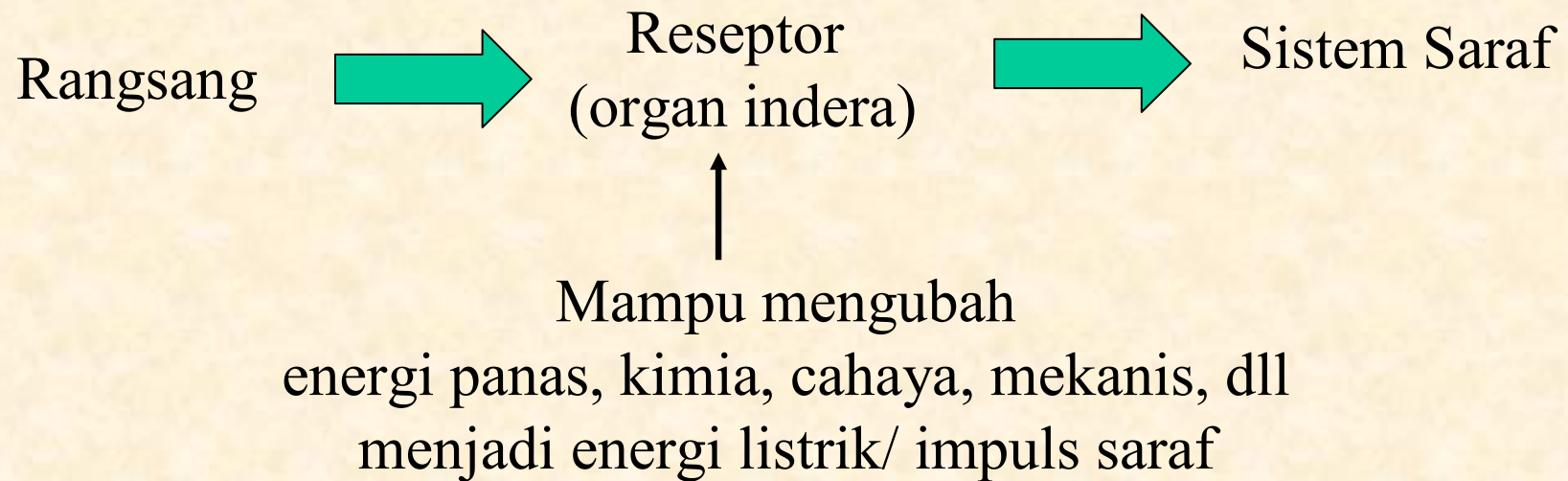


# ALAT INDERA



Ana Ratna Wulan  
UPI



## **ORGAN INDERA:**

- **Indera Pembau/ penciuman** → peka terhadap rangsang kimia
- **Indera pengecap** → peka terhadap rangsang kimia
- **Indera pendengaran/ keseimbangan** → peka terhadap rangsang mekanik (tekanan udara/ gelombang suara)
- **Indera penglihatan** → peka terhadap rangsangan cahaya

# INDERA PENCIUMAN

## Ikan

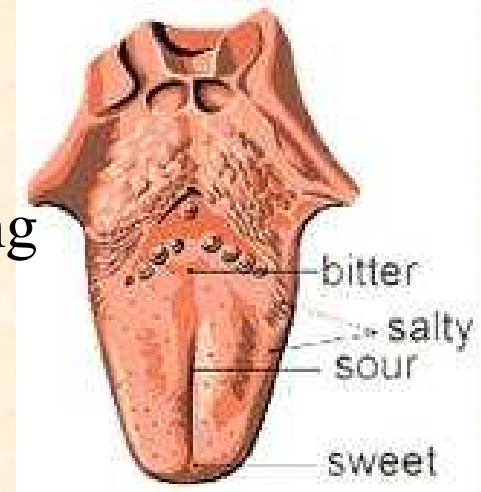
- Sel-sel epitel penciuman berbentuk silindris, terlindung dlm lekuk hidung. Tiap sel epitel penciuman terdiri dari 8 helai filamen rambut. Akson neuroepitel menuju lobus olfaktorius.
- Filamen rambut berfungsi sebagai alat deteksi zat kimia, memiliki spektrum sensitivitas yang berbeda.
- Amphioxus belum mampu membedakan bau, cyclostoma telah mempunyai kantung indera penciuman pada rongga hidungnya
- Pada ikan bertulang rawan lekuk hidung terdapat pada saluran pernapasan

## Vertebrata Darat



- Punya sel-sel neuroepitel, sel penyokong dan sel-sel lendir pada jaringan epitel indera penciuman
- Fungsi sel mucus: melarutkan & membersihkan partikel/ membersihkan udara
- Vertebrata darat umumnya punya rongga hidung dng struktur lebih kompleks (ada langit-langit sekunder)
- Hewan amniota pada umumnya memperluas permukaan epitel penciumannya dengan pelipatan terhadap tulang-tulang konka yang menyorok ke rongga hidung → memperluas, membersihkan, melembabkan & menghangatkan udara
- Pada beberapa burung (pemakan bangkai, pemakan ikan, dll) indera penciuman berkembang dengan baik
- Perkembangan tulang turbinal sangat baik pada anjing

## INDERA PENGECAP



- Mirip indera penciuman, kemoreseptor, mengandung sel-sel neuroepitel berfilamen rambut
- Perbedaan dengan indera pengecap
  - ✓ Sensitivitas indera pengecap  $\frac{1}{4}$  kali indera penciuman
  - ✓ Respon indera pengecap lebih terbatas
  - ✓ Diterima bagian otak yang berbeda
  - ✓ Reseptor pengecap bersinapsis dulu dengan saraf sensoris sedangkan akson reseptor penciuman langsung ke otak
  - ✓ Reseptor pengecap = derivat endoderm, reseptor penciuman = derivat ectoderm
  - ✓ Sel-sel neuroepitel indera pengecap berkelompok membentuk puting pengecap, puting pengecap dapat berkelompok membentuk papilla

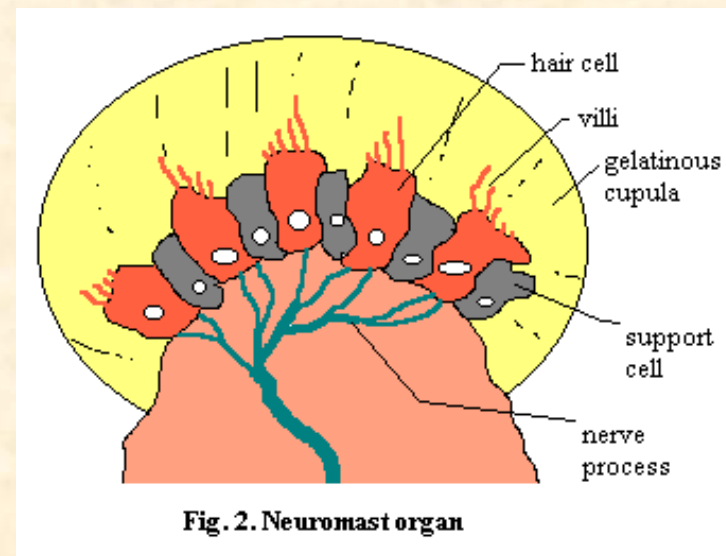
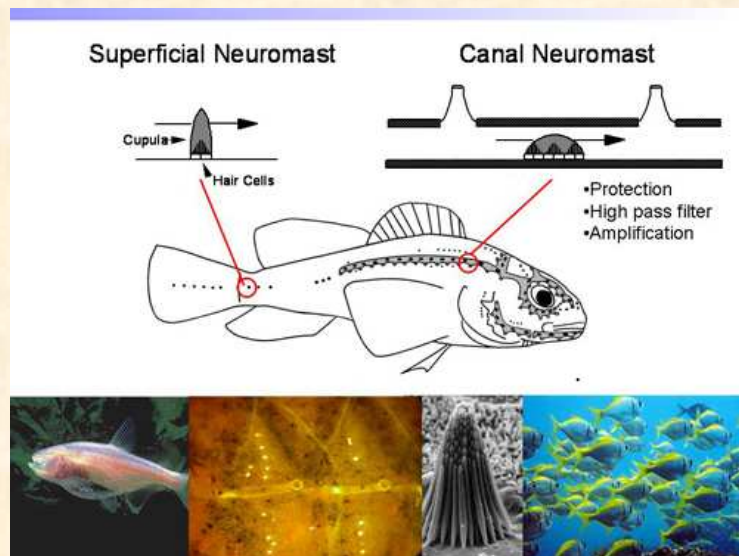
## INDERA PENGECAP ..... (lanjutan)

- Putting pengecap terbuka dan mudah rusak, selalu diganti sel baru
- Ikan yang makan dari air keruh & lumpur: putting pengecap terdapat pada permukaan kepala
- Amfibia: putting pengecap pada lidah. Faring dan kulit
- Reptil dan burung: putting pengecap terpusat pada faring
- Burung sangat sedikit memiliki putting pengecap



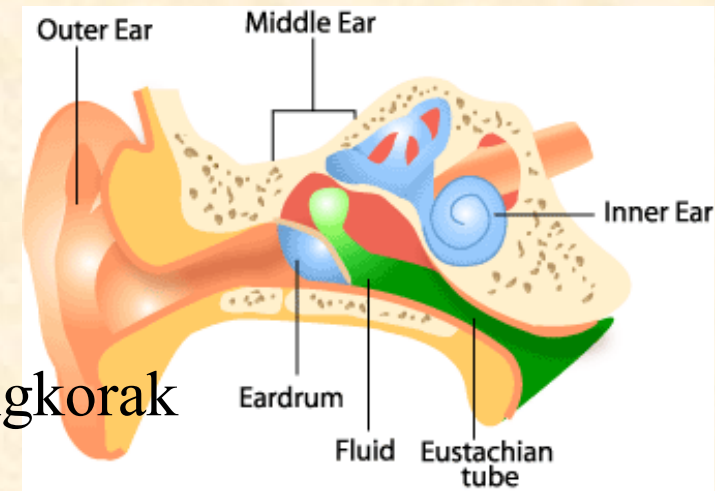
# NEUROMAST

- Reseptor pada kulit ikan dan amfibi akuatik
- Dibangun oleh sel sensoris atau sel rambut; mengandung: 20-50 helai rambut sensoris sterosilia
- Pada bangsa ikan yang telah maju neuromast terisolasi & tersembunyi di bawah kulit pada cekungan bagian kepala dan pada gurat sisi yang melekat pada tulang dermal

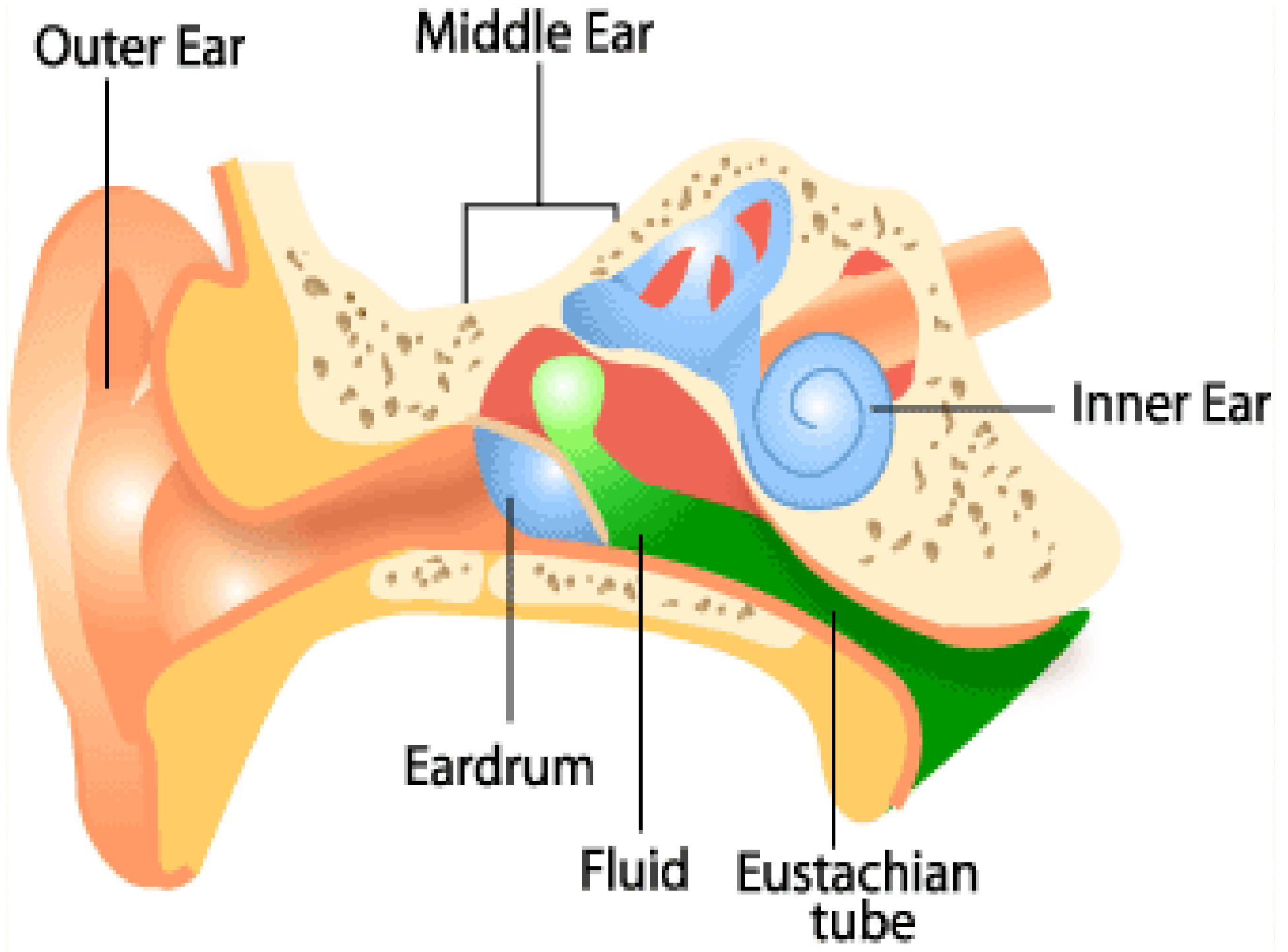


# ORGAN PENDENGARAN

- Semua vertebrata mempunyai labirin bermembran pada kapsula optik tulang tengkorak
- Cairan pada labirin: endolimf
- Pada bangsa ikan selain cyclostoma, setiap labirin terdiri dari 3 saluran semisirkuler dan dua kantung membran utrikulus & sakulus, lumennya saling berhubungan melalui sebuah lubang, kedua lumen membentuk ampula
- Daerah bagian dalam ampula disebut krista atau macula → organ neuromast







**Krista:** memiliki epitel papilla dan kupula yang tinggi, tumpul memanjang ke arah lumen

**Makula:** epitel papilla lebar, rata, terdapat otolith (kalsium karbonat dan protein)

**Krista & macula** bereaksi pada rangsangan tekanan di dalam endolimf

- Bangsa ikan memiliki lagena (kantong berongga pada dasar sakulus)
- Pada tetrapoda yang lebih tinggi: lagena memanjang membentuk saluran kohlea/ tempat reseptor gelombang suara

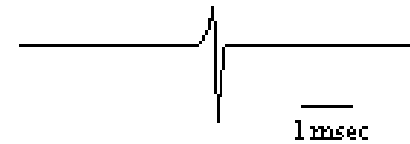
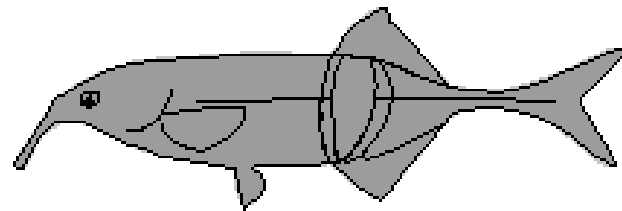
➤ Ikan dapat mendengar.

Gelombang suara → labirin

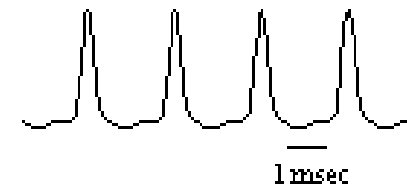
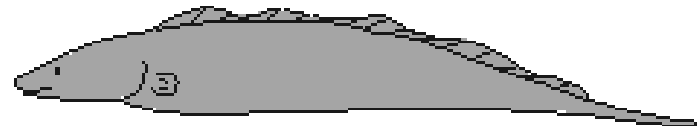Osikula weber

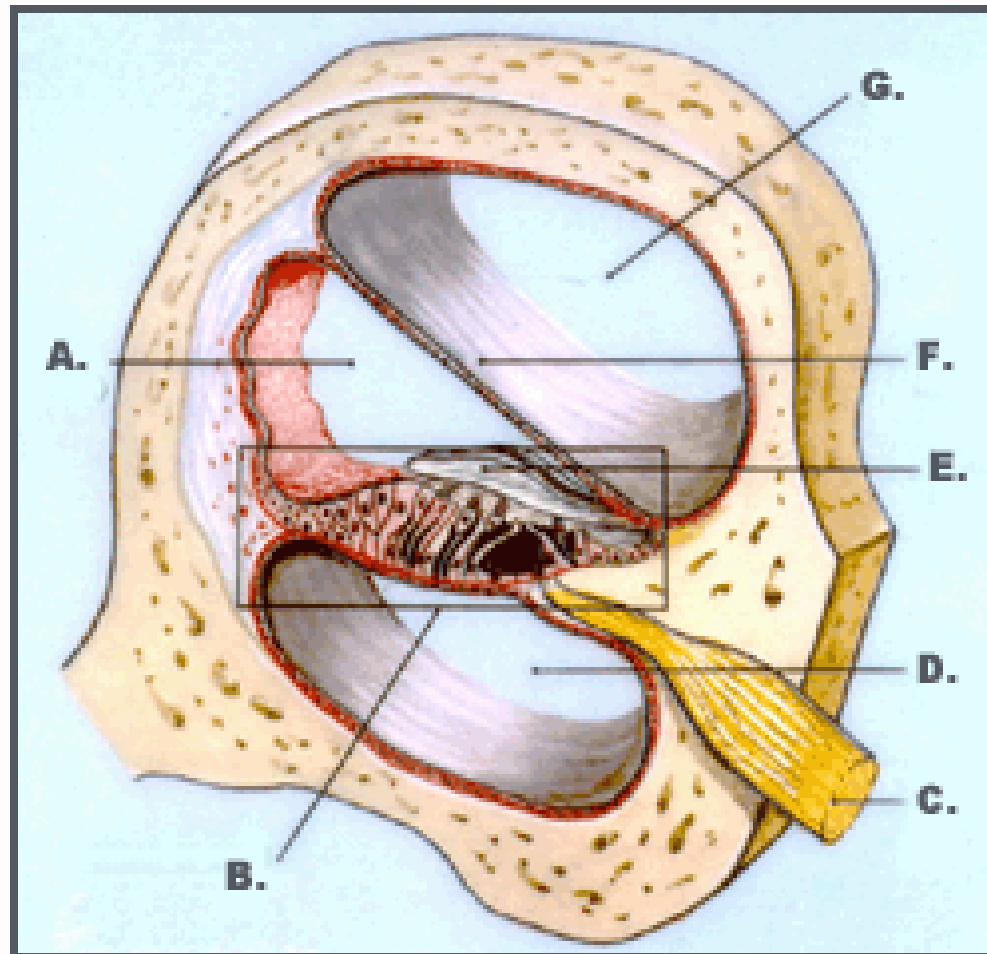
Tripus, interkalarium, skapium antara vertebra 1 & 3

Pulse type

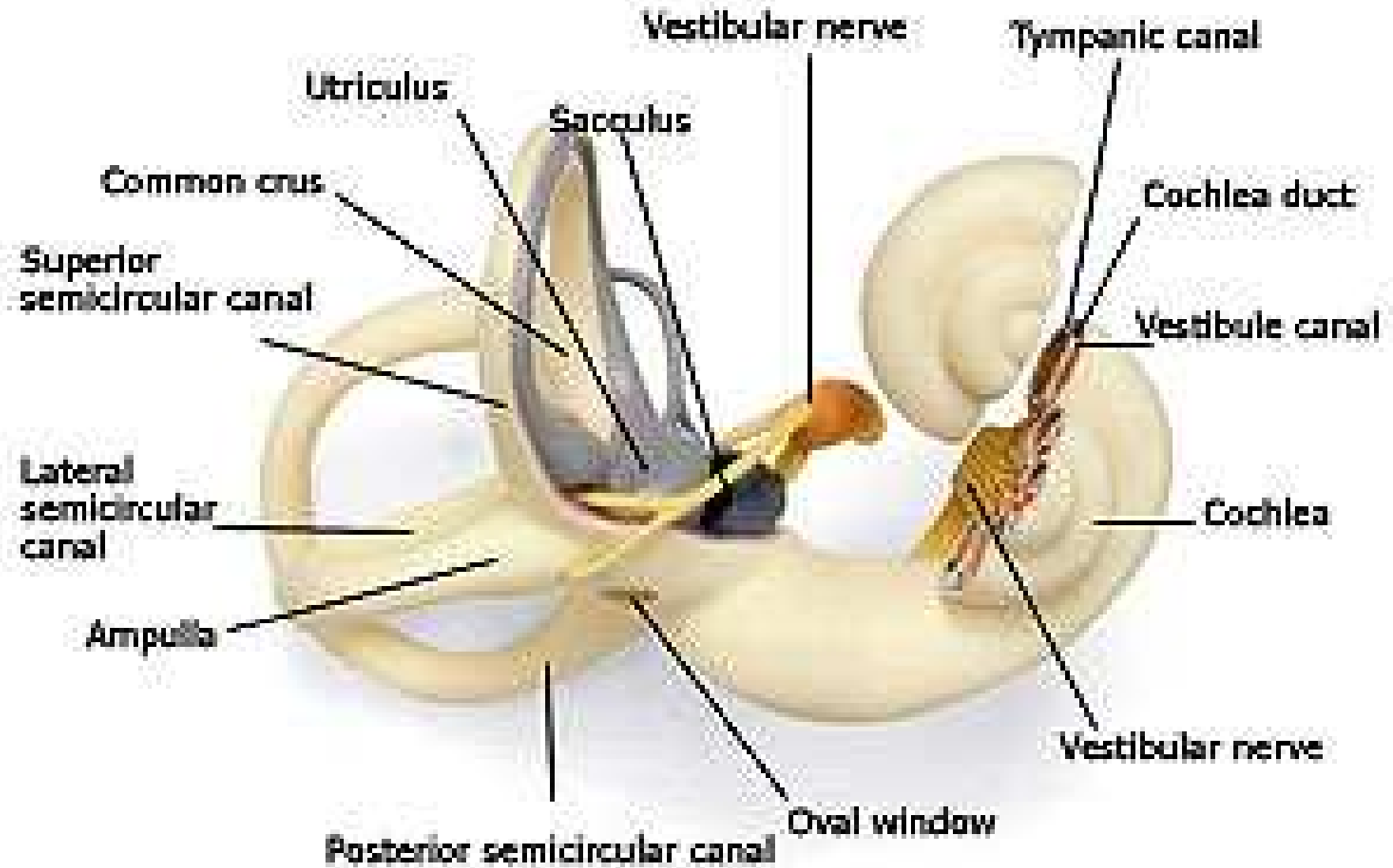


Wave type





- A. SCALA MEDIA (COCHLEAR DUCT)
- B. ORGAN OF CORTI
- C. COCHLEAR NERVE
- D. SCALA TYMPANI
- E. TECTORIAL MEMBRANE
- F. VESTIBULAR MEMBRANE
- G. SCALA VESTIBULI

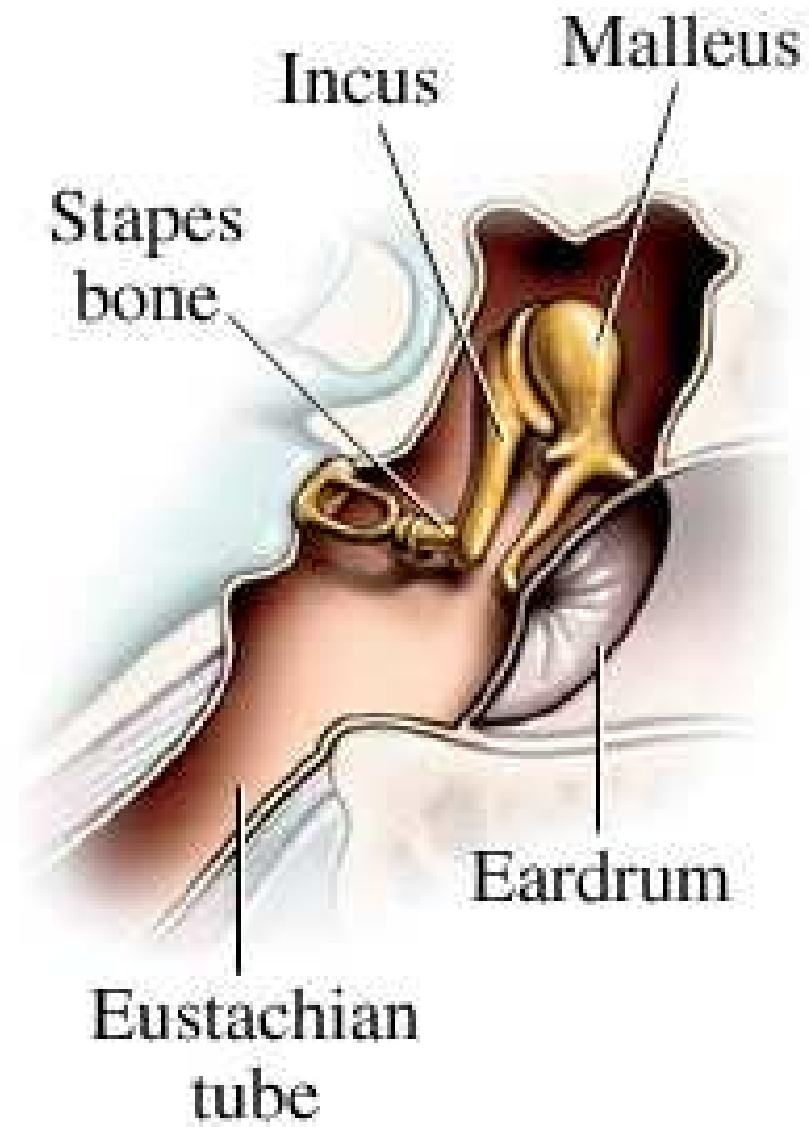
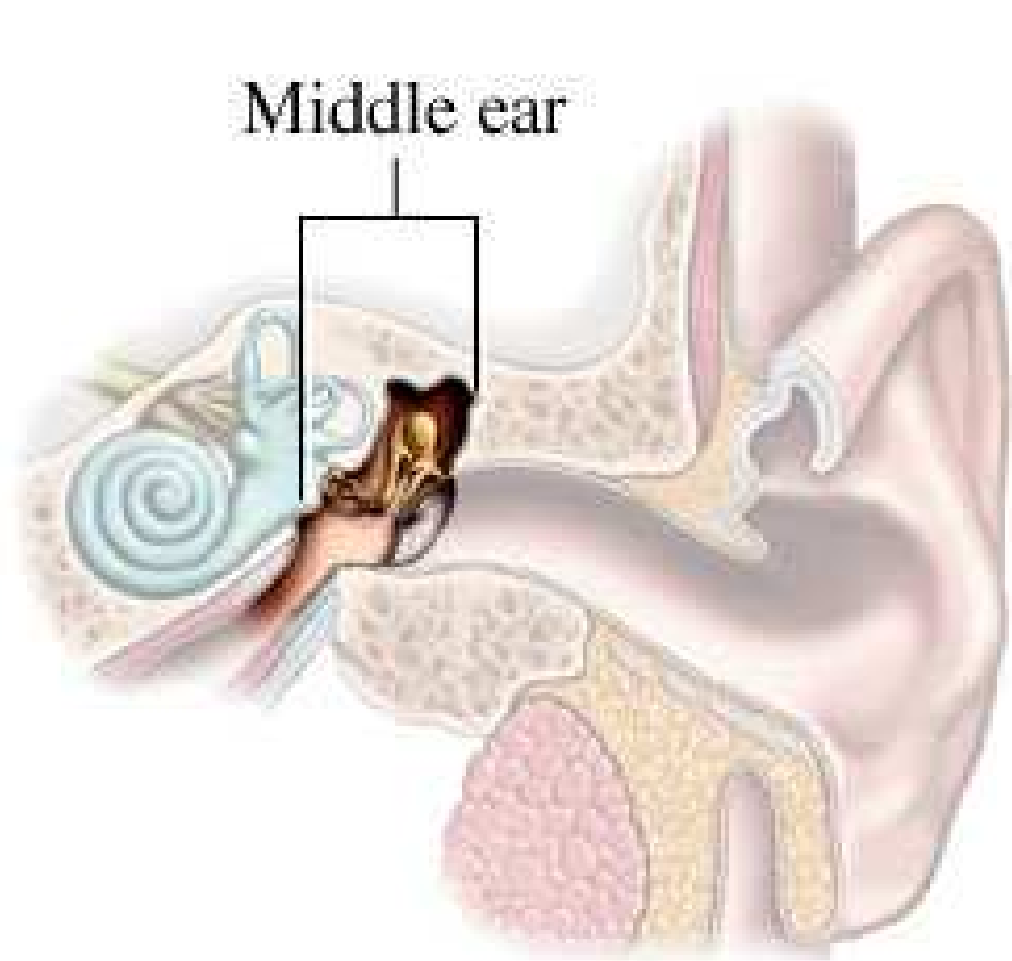

- Makula yang merespon suara pada tetrapoda tingkat rendah terletak pada sakulus yang dekat dengan lagena
- Amfibi punya tambahan dua reseptor menyerupai macula yang tidak punya kupula tapi punya membran tektoral yang disebut papilla → sakulus amfibi
- Pada vertebrata lain terdapat papilla basilar (pada dasar lekukan sakulus)
- Papilla basilar dan kohlea menjadi komponen utama kohlea mamalia
- Pada buaya, burung dan monotremata, lagena berbentuk silindris panjang dan papilla basilar akan menjadi organ corti yang lonjong tanpa silinder
- Pada mammalia placentalia, saluran yang meliputi organ korti membentuk saluran kohlea

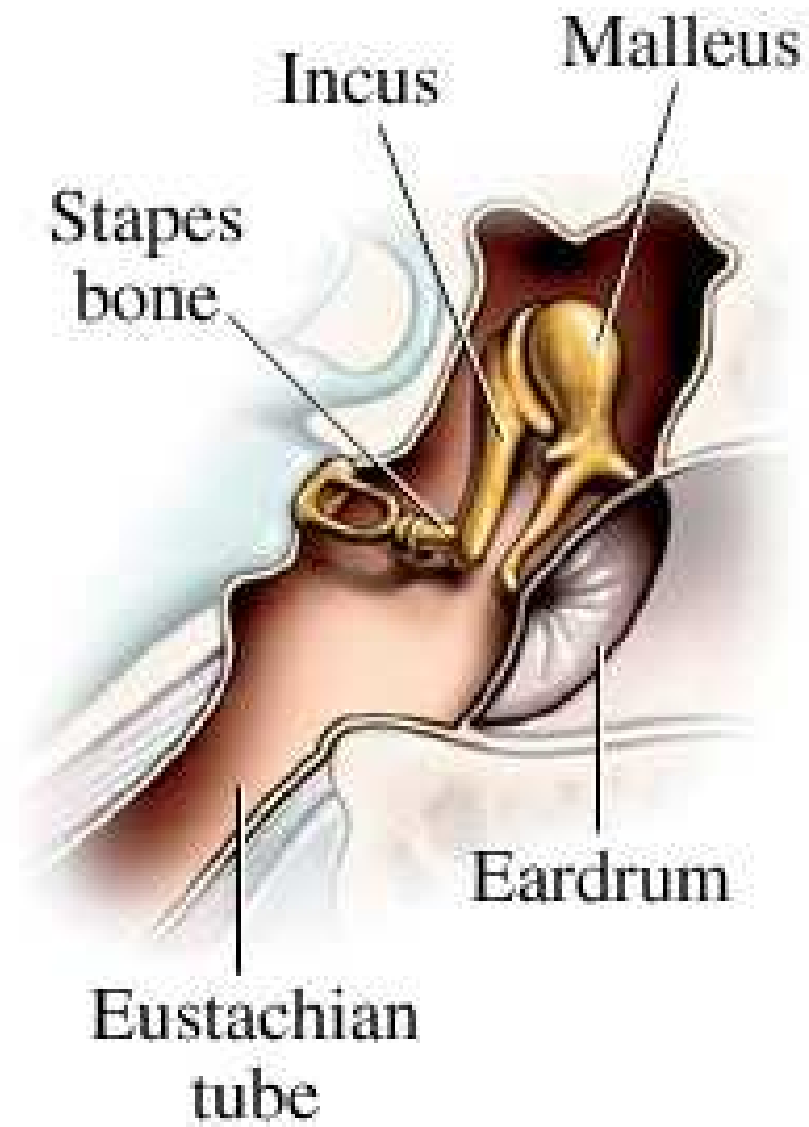
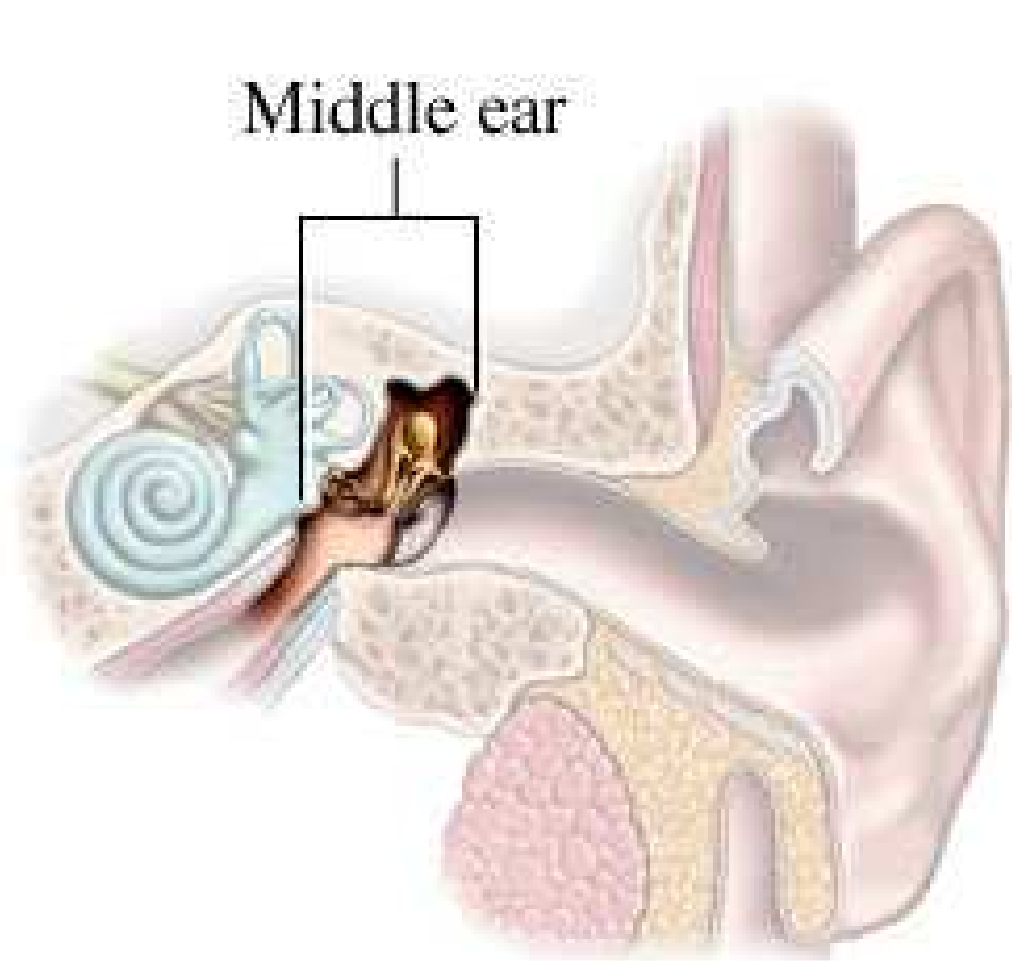
## Telinga Tengah

Pada tetrapoda, gelombang suara akan melalui rongga telinga tengah → osikula-osikula → jendela oval

- Semua tetrapoda punya stapes pada telinga tengahnya
- Pada reptil dan burung stapes terbagi dalam 2 segmen ekstrastapes
- Pada mammalia terdapat 2 osikula tambahan yaitu maleus (landasan) dan inkus (sanggurdi)
- Rongga telinga tengah tidak ada pada uradela, apoda, anura dan reptil yang tidak punya anggota badan
- Pada mammalia, telinga tengah mempunyai dua otot kecil yaitu otot penegang tympani (dlm maleus utk menengangkan gendang telinga) & otot stapedius (dlm stapes untuk mengendurkan gendang telinga)





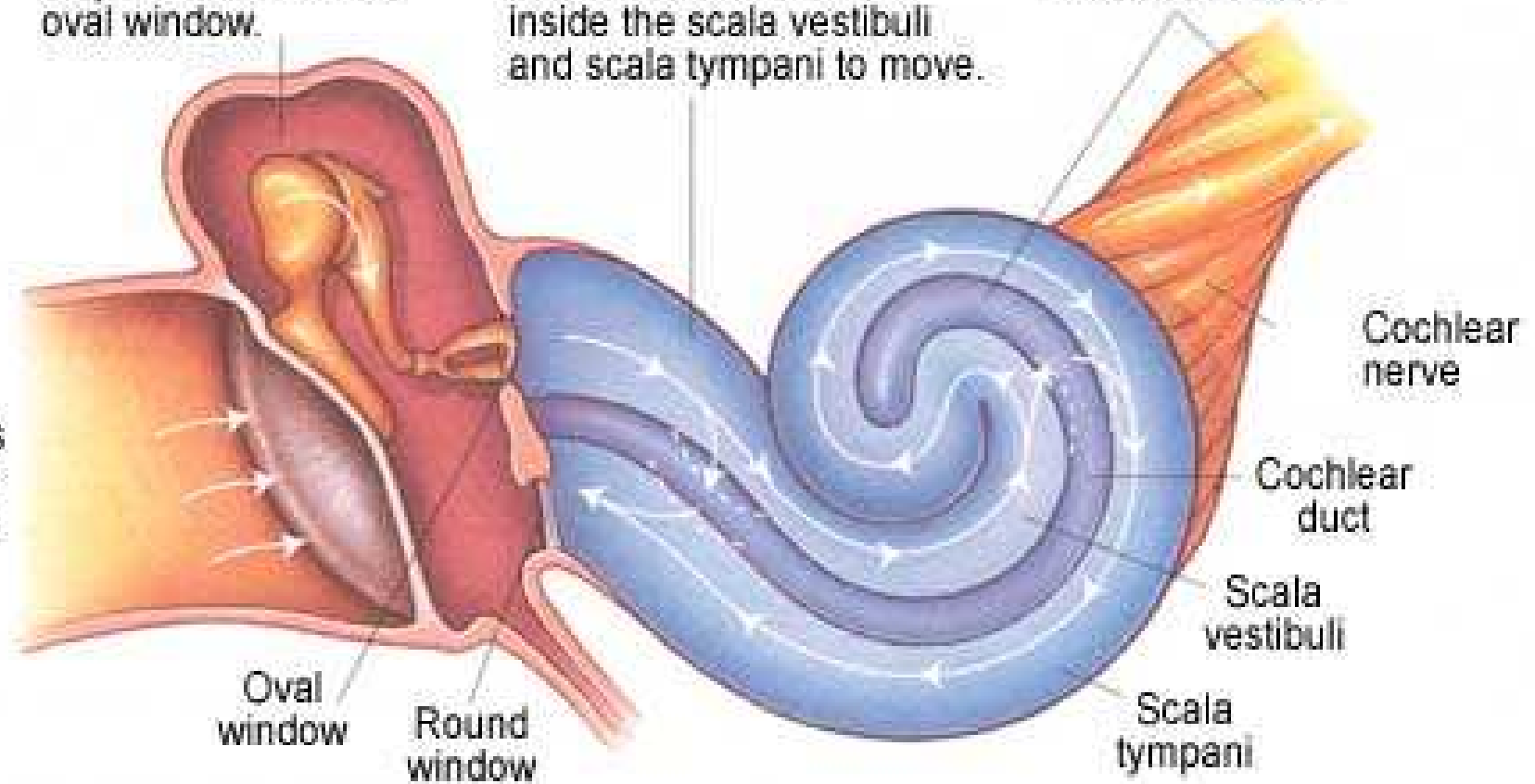


2) The auditory ossicles' vibrate and the footplate of the stapes moves at the oval window.

3) Movement of the oval window causes the fluid inside the scala vestibuli and scala tympani to move.

4) Fluid movement against the cochlear duct sets off nerve impulses, which are carried to the brain via the cochlear nerve.

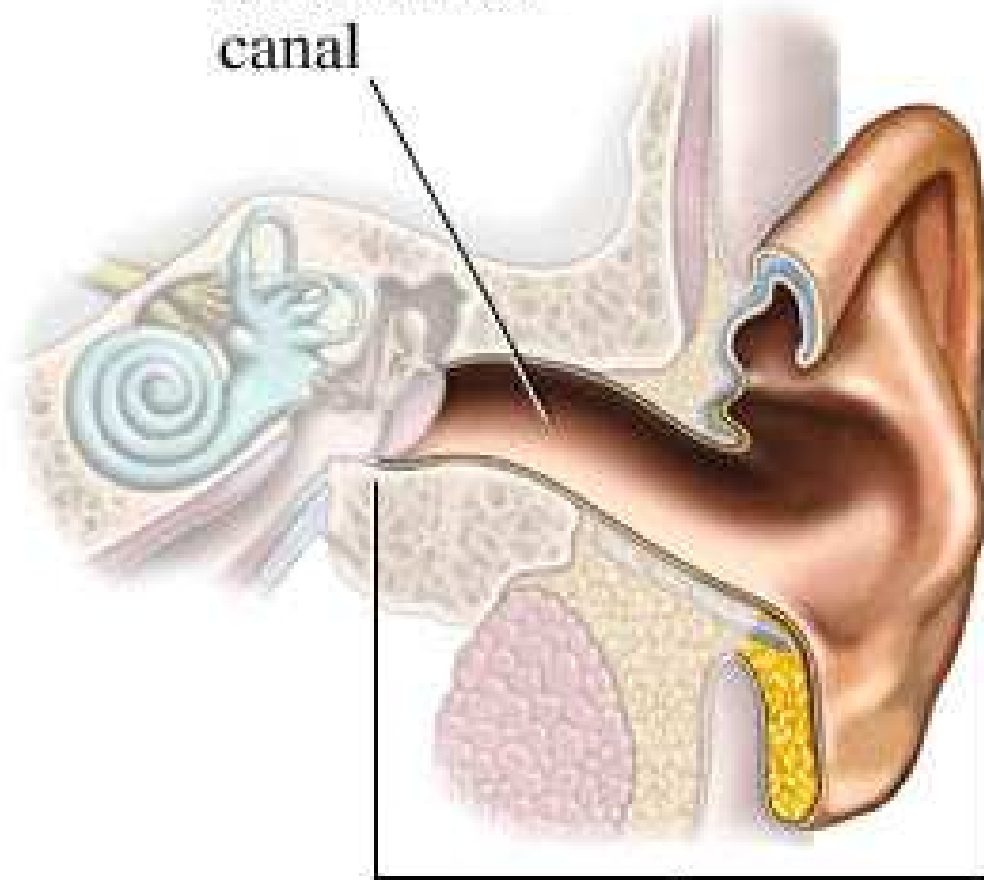
1) Sound vibrations strike the eardrum.



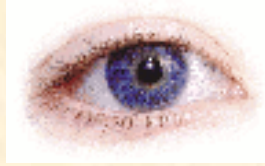## **Telinga Luar**

- Celah dangkal & saluran pendek utk melakukan suara ke gendang telinga
- Terdapat pada beberapa jenis kadal, buaya, burung dan mammalia
- Pada kadal jenis tertentu, katak dan kura-kura tidak punya saluran telinga luar, gendang telinga hampir sama rata dng permukaan kepala
- Pada kebanyakan mammalia terdapat daun telinga yang berfungsi menampung gelombang suara, kecuali pada mammalia akuatik


External ear canal



Outer ear

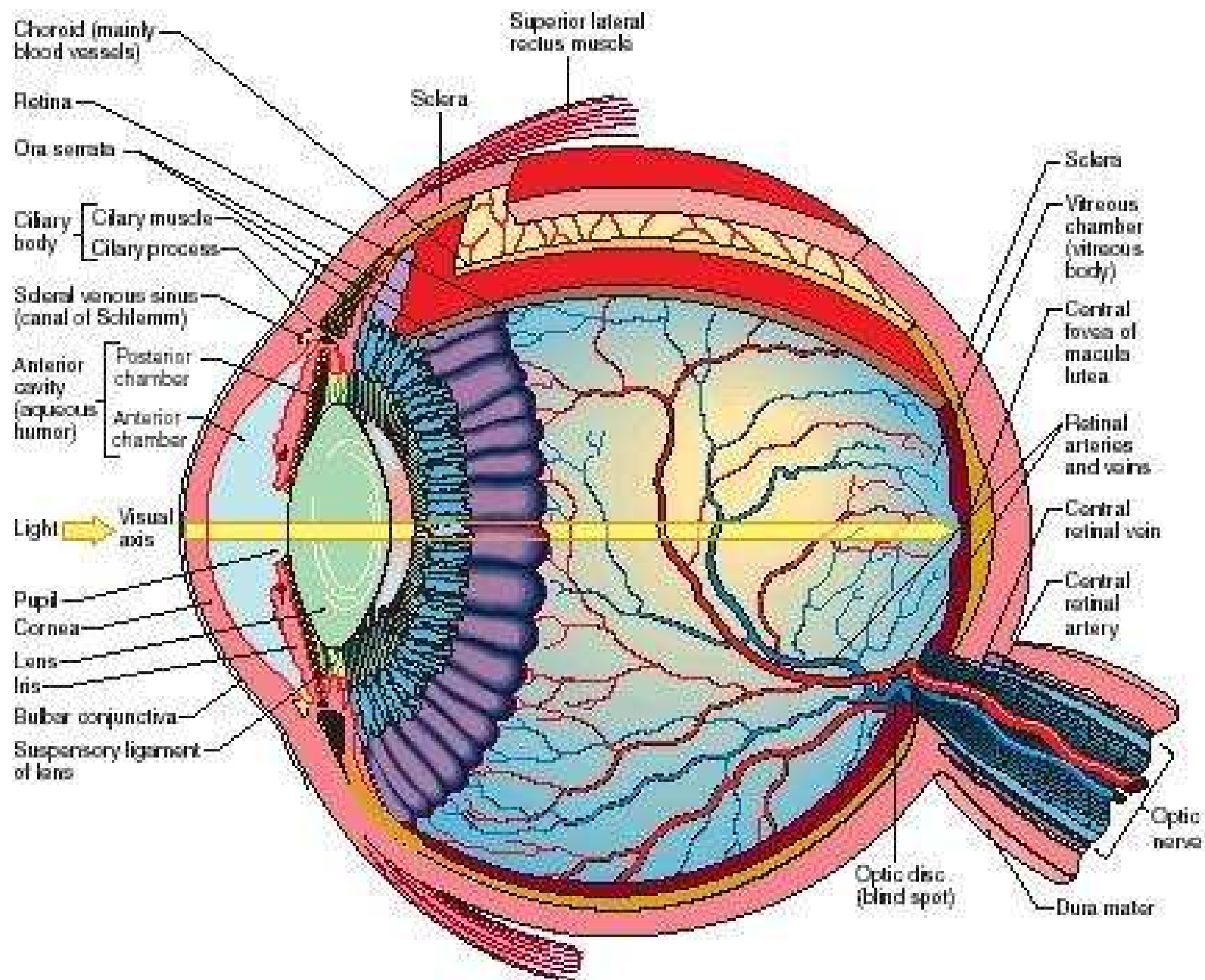


## ORGAN PENGLIHATAN



- Mata terletak dalam rongga orbita berupa bola
- Sistem lensa pada mata berfungsi untuk memfokuskan bayangan
- Lapisan sel-sel fotosintesis & sel saraf berperan mengumpulkan, menghantarkan impuls
- Mata terdiri dari 3 lapisan:
  - Lapisan luar: kornea & sclera
  - Lapisan tengah: korpus siliaris, koroid dan iris
  - Lapisan dalam: retina & sel-sel saraf bipolar yang aksonnya berhubungan dengan sistem saraf pusat

Vertical section of the right eye, shown from the nasal side.



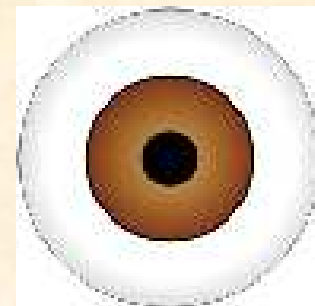


- Mata memiliki 3 ruangan:
  - Ruang depan (anterior) terletak antara kornea, iris dan lensa
  - Ruang vitreous, terletak di belakang lensa, zonula dan dikelilingi retina
  - Ruang belakang (posterior) yang mengelilingi lensa bagian anterior, dibatasi korpus siliaris, iris dan zonula
  
- Ruang depan dan belakang mengandung cairan kaya protein aquaeus humor
  
- Ruang vitreous diisi zat gelatin kental (99% air, glikosaminoglikan yang hidrofilik & serabut-serabut kolagen)

## Lensa



- Struktur transparan, bikonkaf
- Sebagian permukaan depan lensa tertutup lapisan berpigmen, tidak tembus cahaya disebut iris
- Bagian lensa yang tidak tertutup di bagian tengah disebut pupil
- Lensa terdiri dari 3 komponen utama:
  - Kapsula lensa: tipis, homogen, elastis, kaya karbohidrat, dibangun kolagen dan glikoprotein
  - Epitel subskapula: epitel selapis kubus, pucat, sitoplasma dng sedikit organel
  - Serabut-serabut lensa yang dapat berubah menjadi sangat panjang





## **Lapisan luar mata**

### **Kornea**

Terdiri dari:

- Epitel pipih lapis banyak
- Membran bowmen (serabut kolagen tidak teratur)
- Stroma (lamella kolagen teratur)
- Membran descemete (serabut kolagen halus, homogen seperti jala tiga dimensi)

## **Skelera**

Terdiri dari:

- Jaringan ikat padat yang kuat, sebagian besar terdiri atas berkas serabut kolagen
- Episkelera dihubungkan dengan jaringan ikat padat yang disebut kapsula tenon
- Antara kapsula tenon & skelera terdapat ruang tenon

## **Lapisan tengah mata**

### **Koroid**

- Lapisan vaskuler
- Banyak mengandung sel-sel fibroblast, makrofag, limfosit, mast cell & sel plasma
- Lapisan dalam memiliki banyak kapiler (kariokapiler): memberi nutrisi pada retina

## **Korpus siliaris**

- Pembengkakan koroid bagian depan sejajar lensa, berbentuk cincin tebal
- Mempunyai tiga sisi, sisi 1 berhubungan dengan skelera, sisi 2 berhubungan dengan vitreous humor, sisi 3 berhubungan dengan lensa & ruang belakang
- Sisi terakhir mempunyai permukaan tidak rata membentuk taju siliaris

## **Iris**

Perluasan membran koroid, permukaan depan dibangun sel-sel pigmen yang mengandung sel-sel pigmen yang mengandung sel-sel fibroblast

## **Lapisan dalam mata**

### **Retina**

- Berasal dari evaginasi gelembung otak (prosensefalon) yang disebut vasikula optik
- Bagian tengah vesikula optik akan melekok ke dalam membentuk cawan berlapis ganda. Lapisan luar membentuk membran tipis yaitu lapisan pigmen, lapisan bawahnya menjadi lapisan retina

### *Terdiri dari:*

- Lapisan fotosensitif: mengandung sel batang & kerucut
- Lapisan intermedier dibangun sel-sel saraf bipolar yang membentuk nervus optikus yang menuju ke lobus optikus sistem saraf pusat

### *Terdapat pula*

- Sel horizon (diduga untuk mengintegrasikan rangsang)
- Sel amakrin (fungsi blm diketahui)
- Sel penyokong (neuroglia): astrosit, mikroglia, sel muller (penyokong & pemberi nutrisi)